

## Ken uw huid: zelfonderzoek om huidkanker op te sporen

Omdat tijdens het gebruik van afamelanotide implantaat, u waarschijnlijk langer in zonlicht zal kunnen verblijven en daardoor meer bloot zal worden gesteld aan ultraviolet licht, is het belangrijk dat u wordt geïnformeerd over de risico's verbonden aan blootstelling aan zonlicht, waaronder huidkanker.

Huidkanker is de vaakst voorkomend vorm van kanker bij mensen met een lichte huidskleur. Het is bekend dat huidkanker een gevolg is van over expositie aan zonlicht. Terwijl huidkanker dodelijk kan zijn, als het vroegtijdig wordt opgespoord en behandeld zijn de verwachtingen aanzienlijk beter.

Het is van belang dat u uw huid kent en begrijpt, en in staat bent veranderingen of afwijkingen in huidvlekken te ontdekken, die u onder de aandacht van uw huisarts of dermatoloog kan brengen, omdat deze veranderingen soms de eerste verschijnselen kunnen zijn van een ontwikkelende huidkanker.

U wordt aangeraden regelmatig huidinspectie te verrichten om afwijkingen in pigment vlekken op te sporen, zeker als u vaker en langer in de zon bent geweest en omdat uw huid vatbaar wordt voor schade tijdens het ouder worden.

### Waar moet u op letten?

Huidkanker kan vele vormen aannemen, en u moet kijken of er huid- vlekken of zweren zijn die vaak bloeden, lekken, jeuken, korsten vormen of niet genezen gedurende enkele weken, of er kleine gezwellen aanwezig zijn die in kleur, grootte of vorm veranderen.

De huidveranderingen die het vaakst worden gevonden zijn wratten, eczeem, roodheid en uitslagen door contact-overgevoeligheden. De meeste van deze huidafwijkingen zijn reversibel en tijdelijk van aard.

Huidkankers kunnen verschillende vormen hebben. Basaalcel- en plaveiselcel-kankers zijn de meest frequent voorkomend huidkankers gerelateerd aan zonlicht. Beide kankers geven verhogingen en jeukende huidletsels. Deze afwijkingen worden meestal gezien op het gezicht, neus, oorschelpen, hoofdhuid, onderarmen en onderbenen; gebieden die over lange perioden worden blootgesteld aan zonlicht.

Soms ontstaan veranderingen in de kleur of hoeveelheid pigment in de huid. De meest frequente van deze gepigmenteerde afwijkingen zijn sproeten, moedervlekken en kleurveranderingen na een wond (een prik-, steek-of snijwond). Andere kleurveranderingen die kunnen gezien worden zijn kleine, goedaardige vlakke huidvlekken (lentigenes) en moedervlekken die ontstaan onder invloed van veroudering en zonlicht.

De meest kwaadaardige vorm van gepigmenteerde afwijking is een melanoom. Het begint vaak als een kleine moedervlek of kleurverandering. Soms is er gemengd pigment en roodheid aan de buitenrand van de afwijking.

U wordt aangeraden om uw arts te raadplegen bij enige verandering in pigmentatie dat u niet eerder is opgevallen. Huidkankers zijn behandelbaar als ze vroegtijdig worden ontdekt.

## Als richtlijn, de meest kenmerkende aspecten van melanomen zijn:



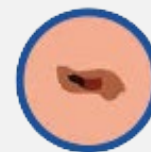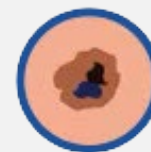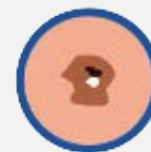A

**Asymmetrie:** de ene helft is anders dan de andere helft



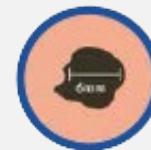B

**Border of grens:** de grenzen van het vlekje zijn onregelmatig of onduidelijk



C

**Colour: de kleur:** de kleur van de vlek is niet gelijkmatig met wisselende bruin en zwart, of zelfs blauw, rood of wit.



D

**Doorsnee:** de vlek heeft een diameter van meer dan 6 mm



E

**Evoluerend:** de vlek veranderd van aspect – veranderd in kleur, grootte of vorm.

**Mocht u een moedervlek of andere gekleurde afwijking die een of meer van de ABCDE kenmerken toont, dan moet u onmiddellijk uw huidarts raadplegen.**

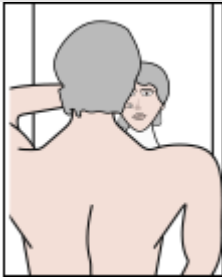## Een begin maken:

### Zelfonderzoek van uw huid

U heeft nodig:

- Een goed verlichte, private ruimte gedurende 5 tot 10 minuten (na een douche of bad is vaak een goede gelegenheid).
- Een handspiegel en een manshoge spiegel
- Iets om op te zitten zodat u bij uw tenen kan komen
- Een kam of haarborstel
- Een pen en een kopie van de moedervlek tekening

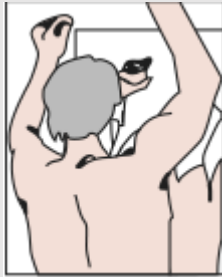1



#### Gezicht

Zorgvuldige inspectie van uw gezicht, met name mond, neus, beide kanten van uw oren. Beide spiegels zullen nodig zijn voor een zorgvuldig onderzoek.

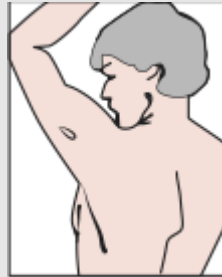2



#### Borsten en bovenlichaam

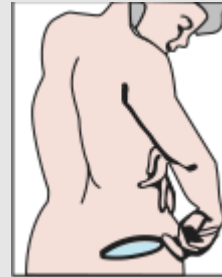
Sta voor uw lange spiegel en bekijk de voor en achterkant van uw borstkas, buik en rug. Doe uw handen omhoog en kijk naar de linker en rechter kant van uw lichaam.

3



Controleer met behulp van de handspiegel zorgvuldig uw oksels, uw handen (voorkant en achterkant) en tussen uw vingers, en vervolgens uw voorarmen en bovenarmen met behulp van de lange spiegel.

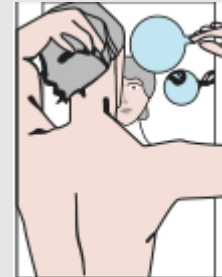
4



#### Nek en lage rug

Gebruik uw handspiegel om uw lage rug en billen te inspecteren en vervolgens de achterkant van uw nek.

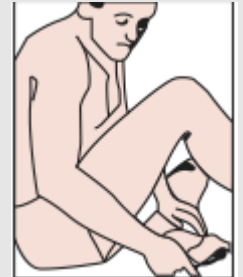5



#### Hoofdhuid en haarlijn

Kijk naar uw hoofdhuid, gebruik makend van uw kam of borstel om uw haar te verplaatsen.

6



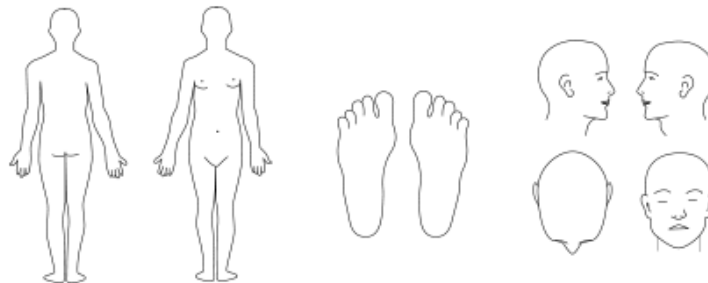
#### Onderlichaam

Ga zitten en controleer uw geslachtsdelen, benen, voeten, tussen de tenen en uw voetzolen. Gebruik uw handspiegel om de achterkant van uw benen of ander moeilijk bereikbare plaatsen te zien.

## Tekening van het lichaam

Beoordeel elke moedervlek of afwijking die u zorgen baart, gebruik makend van de ABCDE kenmerken aan de andere kant van deze brochure.

Na uw zelfonderzoek, als u zorgen heeft of onzeker bent, neem onmiddellijk contact op met uw huisarts of dermatoloog.



## Verder lezen

Voor meer informatie over zonveiligheid, bezoek:

[http://www.who.int/uv/sun\\_protection/en/](http://www.who.int/uv/sun_protection/en/)

<http://www.huidinfo.nl>

<http://www.kwf.nl/preventie/Zon-verstandig/>

Deze informatie is ook terug te vinden op [\[https://www.clinuvel.com/wp-content/uploads/2022/10/20221011\\_Patient-self-exam\\_NL.pdf\]](https://www.clinuvel.com/wp-content/uploads/2022/10/20221011_Patient-self-exam_NL.pdf) via het scannen van.

